

Par Julien DONIOL-VALCROZE
Membre du REOVVA



Commémoratifs :

LOKI, un springer male âgé de 4 ans est présenté pour une lésion cornéenne s'étant brutalement aggravée. Un ulcère stromal central large et perforé est mis en évidence. L'examen confirme la fuite d'humeur aqueuse et la présence d'un important hyphéma.

Chirurgie:

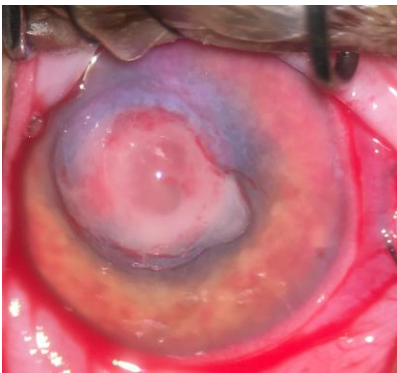Préparation chirurgicale du globe oculaire

Kératectomie du stroma modifié

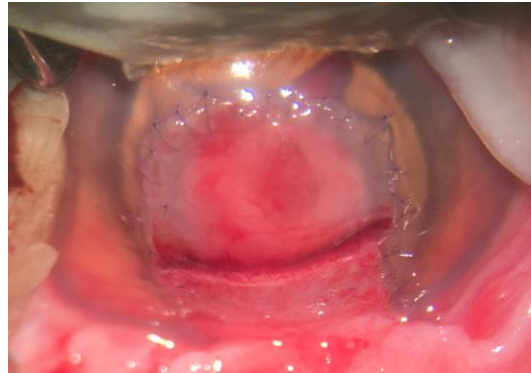Réalisation d'un greffon cornéo-conjonctival par clivage stromal et suture au résorbable 10/0

Tarsorrhaphie protectrice pour 11 jours

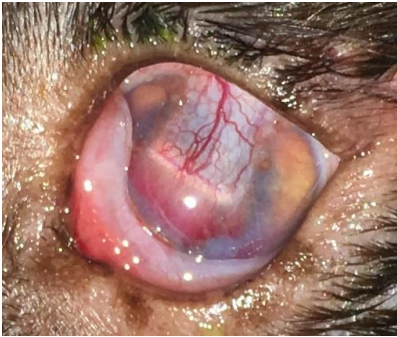Traitement post opératoire: Marbocyl : 1 semaine et Tobrex : 1 goutte 2 fois par jour



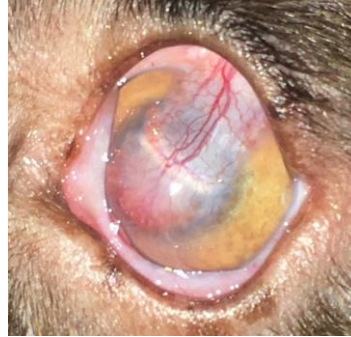
Lésion initiale



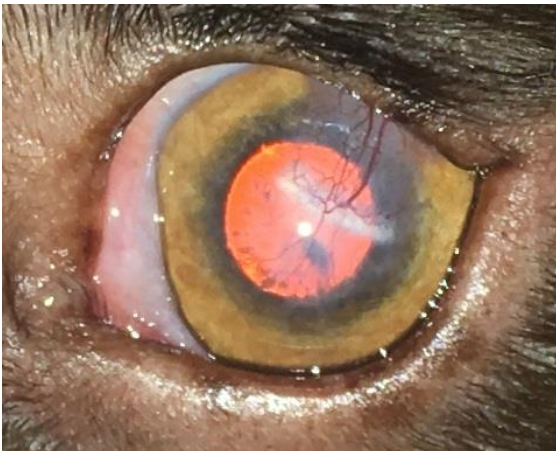
Grefe cornéo conjonctivale



Ouverture tarso à J11



Contrôle à J20



Contrôle à J34

Conclusion : Pour LOKI, comme dans de nombreux cas similaires, malgré une prise en charge à un stade grave, cette technique chirurgicale permet de sauver l'œil et une récupération visuelle très satisfaisante.